

Article original

## Traitement arthroscopique des lésions traumatiques récentes et chroniques du complexe triangulaire du poignet

### Arthroscopic management of recent or chronic lesions of Triangular Fibrocartilage Complex of the wrist

D. Fontès

Espace médical Vauban, pôle « Main–Épaule et Sport », 2-A, avenue de Ségur, 75007 Paris, France  
Institut main et sport, centre médicochirurgical Paris-V, 36, boulevard Saint-Marcel, 75005 Paris, France

#### Résumé

Les lésions du complexe triangulaire du poignet (TFCC : *triangular fibrocartilage complex*) ont parfaitement été démembrées par Andrew Palmer dès 1989 et ont largement bénéficié des progrès de l'arthroscopie du poignet dont elles constituent l'indication princeps. On distingue ainsi, selon Andrew Palmer, des lésions traumatiques (classe 1) individualisées selon leur siège : central (1-A), périphérique ulnaire (1-B), périphérique radial (1-D) ou distal (1-C). Les lésions centrales sont classiquement associées à une variance ulnaire positive. La symptomatologie clinique évoque un syndrome de dérangement interne du poignet. Le traitement chirurgical repose essentiellement sur l'arthroscopie, il est guidé par l'histopathologie du complexe triangulaire. Les lésions périphériques cubitales (1-B) situées en zone vascularisée (donc à potentiel de cicatrisation), sont accessibles à une réinsertion arthroscopique (technique de Whipple, de Poehling ou dérivées) ou d'une ostéosynthèse en cas de fracture de la base de la styloïde ulnaire. Les lésions fibrocartilagineuses centrales (1-A) ou radiales (1-D) sont non vascularisées et n'ont donc aucune possibilité de cicatriser; elles bénéficient alors idéalement du débridement endoscopique des lésions instables sources du dérangement interne. Les lésions de classe 1-C justifient habituellement d'une simple régularisation arthroscopique, seules les ruptures complètes pourraient nécessiter une suture directe. Les lésions dégénératives de classe 2 sont graduées selon l'évolution de la chondropathie et s'inscrivent dans un syndrome d'hyperpression interne par positivation excessive — constitutionnelle ou acquise — de la variance ulnaire. La symptomatologie clinique les différencie des simples perforations physiologiques fréquentes après l'âge de 50 ans. L'arthroscopie permettra de régulariser les lésions instables et même de normaliser la variance par fraisage de la tête cubitale chondropathique (*wafer procedure*). Seules les lésions à variance ulnaire supérieure à +3 mm ou les échecs de traitement minimalement invasif, justifient, dans notre expérience, d'une ostéotomie accourcissante de l'ulna.

© 2006 Elsevier Masson SAS. Tous droits réservés.

#### Abstract

Lesions of the triangular fibrocartilage complex of the wrist (TFCC) have perfectly been dismembered by Andrew Palmer and have largely benefited from progress of arthroscopy of the wrist. One distinguishes thus traumatic lesions (class 1) individualized according to their localization, central (1-A), ulnar (1-B), radial (1-D) or distal (1-C). Central lesions are classically associated to a positive ulnar variance. The clinical symptomatology evokes a meniscal like syndrome of the wrist. In case of failure of the medical treatment, it will be necessary to propose a surgical procedure guided by histopathology of the triangular complex. Thus, ulnar peripheral richly vascularized lesions (1-B) could therefore potentially heal and will have to benefit by an attempt of surgical reattachment (arthroscopic technique of Whipple, Poehling or other techniques) or by an osteosynthesis in case of fracture on the basis on the ulnar styloid process. Central fibrocartilage lesions (1-A) or radial avulsions (1-D) are less vascularized and have therefore little probability to heal; they will benefit then ideally from the endoscopic debridement of unstable flaps of the central portion of TFCC. No immobilization is required and rehabilitation is immediately undertaken. Less frequent class 1-C lesions justify in our practice a simple arthroscopic regularization, alone complete ruptures could have necessitate a direct suture. Class 2 degenerative

Adresse e-mail : [docteurfontes@noos.fr](mailto:docteurfontes@noos.fr) (D. Fontès).

lesions are graduated (A to E) according to evolution of the chondromalacia of the ulnar head and carpal bone, perforation of the central disc and lunotriquetral ligament degeneration. They are usually associated with a constitutional or an acquired ulnar plus variance syndrome, for example after a distal radius fracture malunion. The clinical symptomatology needs to differentiate them from the simple frequent physiological perforations after the age of 50 years. Arthroscopy will allow to regularize unstable non-vascularized lesions and to perform a wafer procedure through the large hole of the central disc. Alone lesions with very positive ulnar variance or fail of minimally invasive procedures, justify, in our experience, a shortening osteotomy of the ulna.

© 2006 Elsevier Masson SAS. Tous droits réservés.

*Mots clés* : Ligament triangulaire ; Arthroscopie du poignet

*Keywords*: TFCC (Triangular Fibrocartilage Complex); Wrist Arthroscopy

## 1. Introduction

L'articulation radio-ulnaire distale bénéficie depuis peu d'une meilleure approche séméiologique tant clinique que paraclinique et l'arthroscopie du poignet a permis d'en démembrer la pathologie et de proposer des solutions thérapeutiques peu invasives et particulièrement performantes [1,2].

Le ligament triangulaire se trouve au centre de ce complexe (TFCC des anglo-saxons = *triangular fibro cartilage complex*) non seulement sur le plan anatomique mais aussi fonctionnel. Il peut se léser dans différentes circonstances traumatiques ou bien encore se perforer physiologiquement par simple usure dès l'âge de 50 ans [3]. Sa lésion peut rendre compte de douleurs du versant ulnaire du poignet ou bien encore de sensations désagréables de claquements [4] voire d'une réelle instabilité. Andrew Palmer [5] a proposé en 1989 une classification (Tableau 1) des lésions du disque central selon leur origine traumatique (classe 1) ou dégénérative (classe 2) ; elle est actuellement admise par tous et permet une orientation thérapeutique simplifiée.

C'est bien souvent l'effet de butoir d'un ulna « trop long » (variance ulnaire positive) qui viendra prendre en « sandwich » le disque central du complexe triangulaire sur le carpe et en occasionner la perforation [4,5]. Ainsi, une contrainte axiale appuyée en pronation–inclinaison ulnaire comme on l'observe lors d'une chute sur la main en arrière, pourra occasionner nombre de ces lésions. En supination, les deux os de l'avant-bras sont globalement rectilignes et parallèles alors qu'en pronation, le radius s'enroule autour de l'ulna et devient ainsi plus court relativement que celui-ci qui peut ainsi venir perforer la portion centrale du complexe triangulaire mis en tension. Un

Tableau 1  
Classification lésionnelle selon A.K. Palmer

Classe 1 Traumatique	
Classe 1-A :	Perforation centrale
Classe 1-B :	désinsertion ulnaire (avec ou sans fracture de la styloïde cubitale)
Classe 1-C :	Avulsion distale
Classe 1-D :	désinsertion radiale (avec ou sans fracture de la cavité sigmoïde du radius)
Classe 2 Dégénérative	
Classe 2-A :	amincissement du TFCC
Classe 2-B :	TFCC aminci + chondromalacie
Classe 2-C :	perforation TFCC + chondromalacie
Classe 2-D :	Classe 2-C + perforation du ligament lunotriquetral
Classe 2-E :	Classe 2-D = arthrose radio ulnaire distale

autre mécanisme a longtemps été négligé, il s'agit des fractures du radius distal et de l'accourcissement relatif qui en résulte souvent. Ces dernières sont fréquemment associées à des lésions du complexe triangulaire soit de façon contemporaine de la fracture [6] soit secondairement par perte progressive de la longueur du radius insuffisamment stabilisé par son ostéosynthèse. Un mécanisme d'hyperpronation ou d'hyper-supination (comme on l'observe lors du classique mécanisme de « retour de manivelle ») peut aussi occasionner une lésion plutôt périphérique du TFCC [7].

## 2. Matériel et méthodes

### 2.1. Le complexe triangulaire fibrocartilagineux (TFCC) : histopathologie, biomécanique

Le TFCC est interposé entre l'ulna et la première rangée des os du carpe. Il est composé d'un disque central de fibrocartilage se prolongeant en avant par les ligaments ulnocarpiens et en arrière par le plancher de la gaine fibreuse du tendon extenseur ulnaire du carpe (ECU) ainsi que de l'extenseur propre du cinquième doigt. Il prolonge en dehors le cartilage hyalin du radius à l'intersection de la facette lunarienne et de la petite cavité sigmoïde. Sur son versant cubital, il prend attache sur la base de la styloïde ulnaire.

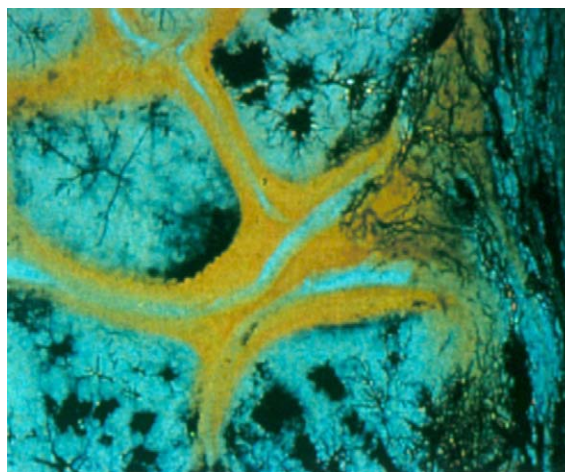


Fig. 1. Aspect histologique avec injection du TFCC (seuls des 25 % périphériques et ulnaires sont vascularisés), le disque central et l'insertion sur le cartilage hyalin radial sont avasculaires.

Ainsi, histologiquement, plusieurs points vont s'avérer fondamentaux tant dans l'analyse physiopathologique que dans les indications thérapeutiques :

- l'insertion radiale et les trois quarts centraux du disque (Fig. 1) sont constitués d'un fibrocartilage totalement *avasculaire* et donc dénué de toute possibilité de cicatrisation [8] ;
- seul le quart périphérique et ulnaire du TFCC est le siège d'un riche réseau vasculaire lui conférant alors des propriétés cicatricielles ;
- l'attache radiale du TFCC se fait non pas sur le radius lui-même mais sur le *cartilage hyalin* qui le recouvre (Fig. 1), il s'en suit une plus faible résistance mécanique et une vascularisation plus précaire [7] ;
- la *styloïde ulnaire* fait partie intégrante du TFCC qui s'attache sur sa *base*, ainsi, toute fracture siégeant à ce niveau devra être considérée comme une désinsertion du complexe triangulaire (équivalente d'une lésion de classe 1-B de Palmer) et être traitée comme telle.

Mécaniquement, le disque central constitue une sangle cartilagineuse interne répartissant les contraintes à la partie proximale du pyramidal et du semilunaire. Les ligaments ulnocarpiens antérieurs permettent de freiner l'extension et la déviation radiale du poignet, ils se tendent en supination. L'imbrication anatomique dorsale entre la gaine de l'ECU et le TFCC permet une harmonisation entre système dynamique et passif de stabilisation de l'articulation radio-ulnaire distale (RUD). La portion vascularisée périphérique du TFCC présente un épaissement antérieur et dorsal individualisant les ligaments radiocubitaux inférieurs antérieur et postérieur. Ils sont essentiels dans la stabilisation de la pronosupination et la stabilité de l'articulation radio-ulnaire distale.

En supination, le radius se translate dorsalement et entraîne le TFCC dont les fibres postérieures se tendent. Le mécanisme inverse s'observe en pronation, le radius en translation palmaire mettant alors en tension les fibres antérieures du TFCC. Ainsi, lorsque le radius se « raccourcit » en pronation, le complexe triangulaire se tend en avant sous la tête ulnaire physiologiquement plus bombante et cherchant à se subluser en arrière. En l'absence de lésion, le disque central du TFCC assure l'harmonisation de cette sangle ligamentaire, il est régulier et tendu, sa palpation arthroscopique rappelle celle d'un trampoline, sensation que l'on cherchera systématiquement à mettre en évidence (Fig. 2).

## 2.2. Tableau clinique d'une lésion post-traumatique du TFCC

Si une perforation spontanée du complexe triangulaire est rarement symptomatique, il n'en est pas de même d'une lésion traumatique. Néanmoins, la lésion initiale du TFCC passe souvent au second plan de lésions associées telles qu'une fracture du radius proximal ou distal. En outre, en dehors des luxations radio-ulnaires distales, la symptomatologie n'est que rarement démonstrative, et, rares sont les consultations spécialisées dès

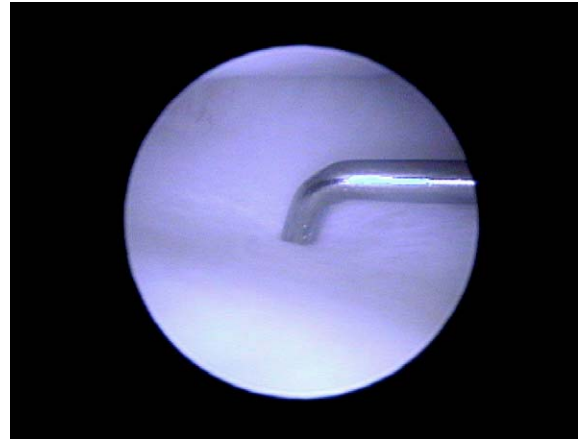


Fig. 2. Palpation arthroscopique d'un TFCC normal : effet « trampoline » (poignet droit, voie optique 3-4, voie instrumentale 6-R).

les premiers signes en dehors des sportifs professionnels bénéficiant d'un encadrement médical attentif. La lésion du TFCC peut ainsi rendre compte de douleurs du versant ulnaire du poignet s'inscrivant dans un syndrome pseudoméniscal de « dérangement interne » [4]. La gêne est profonde, antérieure et/ou postérieure, mal systématisée. Les douleurs sont majorées par l'effort et la pronosupination, parfois associées à une sensation de claquement témoignant alors de l'interposition d'un lambeau fibrocartilagineux instable.

L'examen recherchera une douleur à la palpation profonde du disque articulaire plus accessible en avant. Les fins d'amplitudes de pronosupination passive appliquée à l'avant-bras coude bloqué et fléchi à 90° s'avèreront douloureuses de même que l'hyperpronation–inclinaison ulnaire du poignet sensibilisant une lésion du TFCC sous une tête de l'ulna rendue plus bombante par cette position.

Un rabet douloureux sera systématiquement recherché, signant alors des lésions dégénératives de l'articulation RUD. Un tiroir antéropostérieur en position neutre témoignera d'une instabilité et de lésions importantes du TFCC, une réelle luxation radio-ulnaire distale sera à différencier d'une instabilité médiocarpienne. Un claquement audible sera parfois relaté, il faudra le différencier d'un ressaut de l'ECU subluser en avant. De même, il n'est pas rare d'observer des dysesthésies dans le territoire ulnaire, elles n'ont pas de traduction EMG et disparaîtront après le traitement du TFCC.

La mesure de la poigne au JAMAR (grasp) ainsi que des amplitudes articulaires permettra d'apprécier le retentissement fonctionnel de l'atteinte ligamentaire. Le bilan clinique du poignet ne s'arrêtera pas à l'examen du seul TFCC et les manœuvres de sensibilisation des ligaments intrinsèques sont systématiques car, dans le cadre traumatique, les associations lésionnelles sont fréquentes.

Les radiographies, pratiquées de face en rotation neutre et de profil strict, permettront de mesurer la variance ulnaire (souvent positive dans ce type de lésions), de rechercher des signes de syndrome d'hyperpression interne du carpe (géodes, sclérose sous-chondrale) et d'apprécier la stabilité de la RUD. Un

cliché de face en pronation appréciera la variation relative de l'index radio-ulnaire inférieur.

C'est en fait l'opacification de la RUD et/ou de l'articulation radiocarpienne qui permettra de confirmer le diagnostic dans la plupart des cas en objectivant une fuite de produit de contraste [6,9]. Mais la réponse est alors uniquement d'ordre binaire : présence ou non d'une lésion sans notion de taille, de localisation ou de texture du TFCC.

L'arthroscanner permet de répondre plus valablement à ces questions. L'IRM n'est pas encore suffisamment discriminative [10] car la taille des lésions est souvent de l'ordre du millimètre mais sa sensibilité devrait s'améliorer avec l'apport de l'arthro-IRM et l'utilisation d'antennes spécifiques de petite taille. Ces examens permettent en outre d'apprécier les rapports anatomiques respectifs du radius et de l'ulna. Néanmoins, certains faux négatifs existent [10], s'expliquant notamment par un effet de clapet d'un lambeau fibrocartilagineux. Les perforations physiologiques ne sont pas rares après 50 ans [3] et plus encore qu'une opacification du poignet controlatéral, c'est la confrontation à l'examen clinique qui s'avérera décisive. En outre, aucun de ces examens ne permet d'apprécier l'élasticité du disque articulaire nécessaire à sa correcte biomécanique [11].

En fait, une seule exploration permet de remplir valablement ce cahier des charges : *l'arthroscopie du poignet*. Elle intervient, à notre avis, au terme d'un arbre décisionnel simple au centre duquel se situe l'examen clinique. On cherchera la confirmation du diagnostic par un arthroscanner qui constituera, par ailleurs, un document médico-légal. Le diagnostic lésionnel précis sera apporté par une arthroscopie, bien souvent temps essentiel de la phase thérapeutique.

### 2.3. Modalités thérapeutiques générales

Tout défaut du complexe triangulaire ne justifie pas systématiquement d'un traitement, surtout s'il est d'ordre dégénératif et simplement révélé par un traumatisme. Un traitement médical doit être proposé devant la présence d'un syndrome de dérangement interne : immobilisation temporaire par attelle thermoformée, médications anti-inflammatoires locales plus que générales, physiothérapie. Si la symptomatologie fonctionnelle persiste, il faut alors proposer un traitement chirurgical [1, 7,12]. Son but est double :

- éliminer tout tissu instable cause d'interposition, sa localisation justifiera soit d'une excision soit d'une réparation ;
- diminuer les risques d'élargissement de la lésion source de dégradation fonctionnelle voire d'instabilité radio-ulnaire distale [11].

Deux facteurs locaux vont interférer avec la thérapeutique spécifique du TFCC :

- l'état de l'articulation radio-ulnaire distale (chondropathie, instabilité) ;
- la variance ulnaire.

En effet, la simple excision d'un fibrocartilage instable n'apportera qu'une sédation temporaire si s'associe une usure importante du cartilage. En outre, un index radio-ulnaire inférieur très positif ( $\geq 2$  mm) devra faire discuter une *ostéotomie d'accourcissement de l'ulna* ou la correction d'un éventuel cal vicieux du radius. Une perte des rapports anatomiques de l'articulation RUD modifiera la prise en charge d'une lésion contemporaine du TFCC qui ne pourra pas se satisfaire d'un simple débridement.

Les possibilités de traitement du complexe triangulaire sont liées à sa capacité de cicatrisation ; or, seul son quart périphérique ulnaire est vascularisé (Fig. 1) donc à même de cicatriser après réparation [8,11,13,14]. Toute la portion centrale, ainsi que l'attache radiale du TFCC sont totalement avasculaires et se comportent comme la partie médiale des ménisques, incapable de cicatriser. Martin et Whipple [7] ainsi que Menon [12] ont démontré que l'excision de toute la portion centrale du TFCC n'avait aucune incidence néfaste sur la stabilité de la RUD dans la mesure où les ligaments radiocubitaux inférieurs étaient intacts ; en revanche, les contraintes axiales du versant ulnaire de l'articulation (normalement inférieures à 20 % des forces) s'en trouvent significativement diminuées [15]. L'abord du TFCC par arthrotomie est difficile et délabrant (nécessité d'ouvrir la gaine de l'ECU) et sa correcte visualisation demande une large exposition [4]. C'est *l'arthroscopie* qui permet au mieux d'apprécier la localisation de la lésion, sa taille, son retentissement dynamique ainsi que les éventuelles lésions associées. Elle est particulièrement peu invasive et l'agrandissement optique autorise des gestes thérapeutiques méticuleux et contrôlés. Il est possible de pratiquer le débridement d'un lambeau instable de fibrocartilage et d'exciser la partie centrale du disque articulaire ou bien encore de réinsérer une avulsion ulnaire du TFCC. Lorsque la tête ulnaire est particulièrement bombante au travers d'un défaut central du TFCC, il est techniquement possible d'en pratiquer l'ostéotomie modelante [1,2] en excisant environ 2 mm d'os sous-chondral (« wafer procedure »). Cette technique sacrifie nécessairement le cartilage distal de l'ulna et ne se justifie donc qu'en cas de chondropathie avancée. C'est alors, une alternative simple à l'ostéotomie accourcissante de l'ulna en zone diaphysaire dont on connaît le taux important de pseudarthrose.

Seules les techniques de réinsertion périphérique justifient une immobilisation postopératoire [11,13,14,16]. Les autres procédures chirurgicales [12] ne nécessitent qu'une médication anti-inflammatoire et une cryothérapie locale alors que la mobilisation dans les différents secteurs articulaires est rapidement encouragée notamment la pronosupination. Les gestes « d'ectomie » autorisent une reprise des activités sportives vers le deuxième mois postopératoire alors que ceux de réinsertion nécessitent souvent une dispense des activités manuelles de l'ordre de trois-quatre mois.

#### 2.3.1. Les lésions traumatiques fraîches du complexe triangulaire

Les lésions traumatiques du TFCC (classe 1 de Palmer) surviennent soit lors d'une chute en pronation inclinaison ulnaire



(occasionnant alors volontiers des lésions centrales ou radiales) soit lors d'une torsion forcée ou contrariée du poignet source de lésions plutôt périphériques. Le diagnostic positif de perforation du TFCC peut souvent être confirmé par une arthrographie, un arthroscanner ou plus rarement une IRM (mais seule l'arthroscopie comporte une sensibilité et une spécificité de 100 % tout en précisant la localisation exacte, l'étendue ainsi que les éventuelles lésions associées). Néanmoins, si le diagnostic est porté dans les tout premiers jours suivant le traumatisme, il est préférable de proposer une immobilisation du poignet en limitant la pronosupination les trois premières semaines, puis relayer par une orthèse moulée sur l'ulna pour une période équivalente. Nous avons montré, lors d'une étude arthrographique [6] qu'un taux important de lésions du TFCC était à même de cicatriser grâce à l'immobilisation du poignet. Cette cicatrisation n'est parfois pas optimale consistant en l'interposition d'un tissu inefficace mécaniquement. L'arthroscanner est alors mis en défaut par l'absence de passage de produit de contraste mais le TFCC a perdu sa résistance en trampoline (Fig. 2) ce que seule l'arthroscopie est à même de mettre en évidence.

Dans certains cas, une arthroscopie sera proposée dès l'évocation de la lésion du TFCC (sportifs professionnels, travailleurs indépendants, lésions pluriligamentaires, fracture radiale associée ...) ou après échec d'une tentative de traitement orthopédique.

Le diagnostic lésionnel précis est apporté par le bilan endoscopique et toutes les formes pathologiques trouveront une solution mini-invasive pratiquée dans le même temps opératoire.

La rupture peut se situer à plus de 2 mm de la marge radiale, en zone centrale (classe 1-A) (Fig. 3A), en zone périphérique ulnaire (classe 1-B) (Fig. 3B) associée ou non à la fracture de la base de la styloïde ulnaire (Fig. 4), distale antérieure (classe 1-C) (Fig. 3C) ou en zone radiale (classe 1-D) (cFig. 3D)). Seule la périphérie ulnaire vascularisée (Fig. 1) est à même de cicatriser après une réparation chirurgicale. Celle-ci a été facilitée par le développement de matériel spécifique miniaturisé dérivé des techniques de réinsertion méniscale. Notre préférence va à la technique *outside-in* de Whipple [11,17] suturant le TFCC à la gaine profonde de l'*extensor carpi ulnaris* au moyen d'un ancillaire spécifique (Inteq® Société Linvatec®) et de points en U de PDS 2/0 (Fig. 5). De nombreuses autres

a

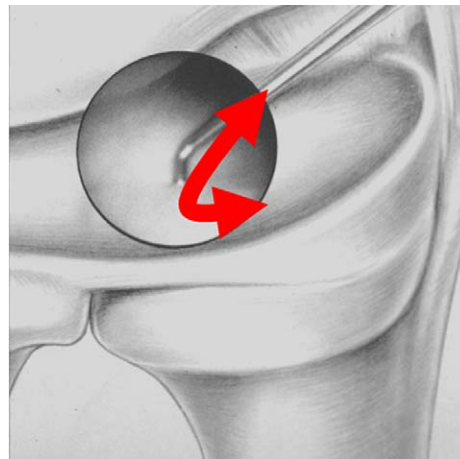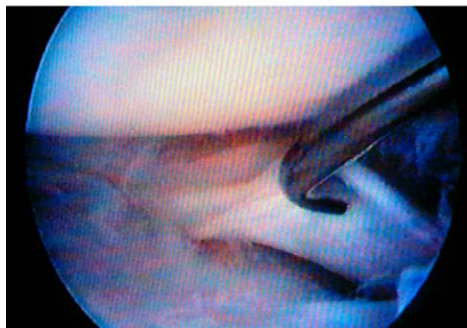


Fig. 3A. Classification des lésions traumatiques selon Palmer (classe 1). Lésion du disque central (classe 1-A) situé à plus de 2 mm de l'insertion radiale.

b

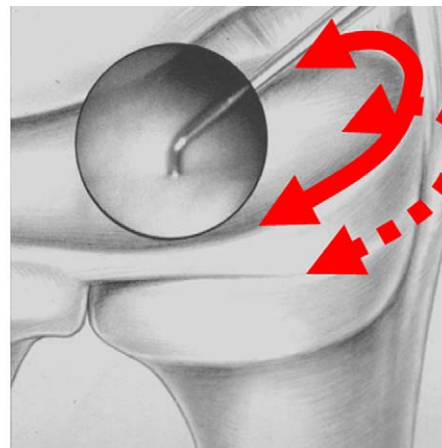
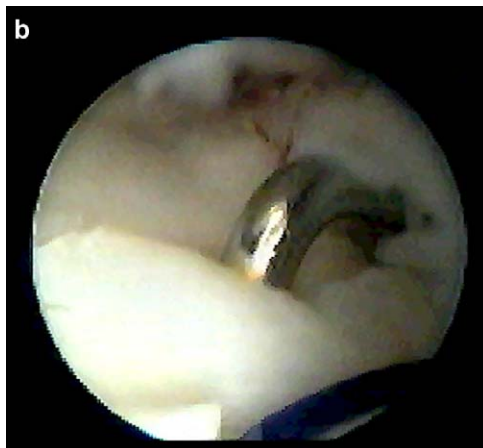

Fig. 3B. Lésion du versant ulnaire (classe 1-B) du TFCC (avec ou sans fracture de la styloïde ulnaire).

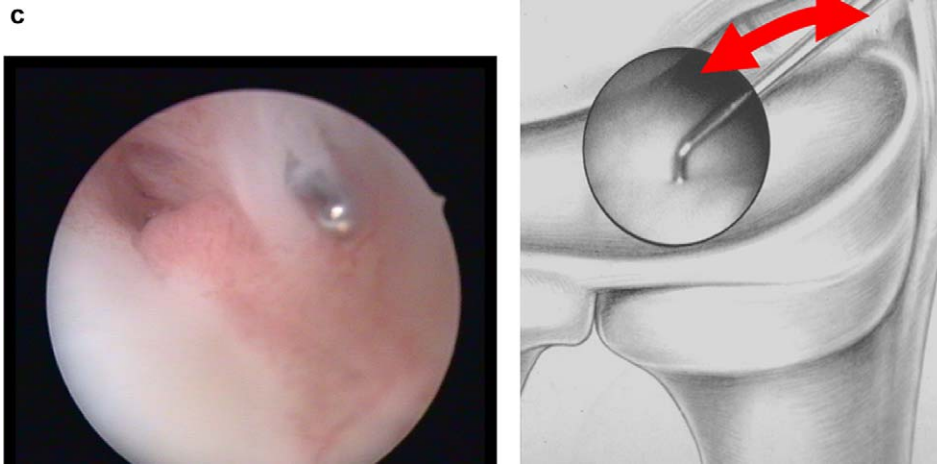


Fig. 3C. Lésion « distale » antérieure du TFCC (classe 1-C).

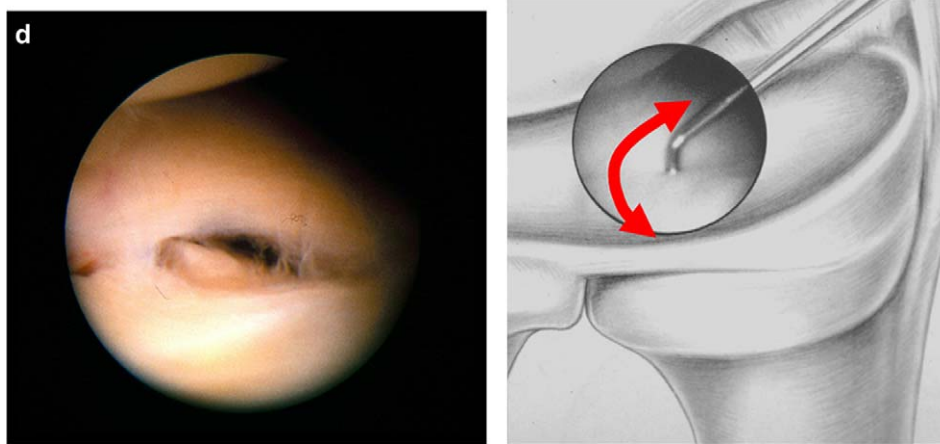


Fig. 3D. Lésion de l'insertion radiale du disque central (classe 1-D).

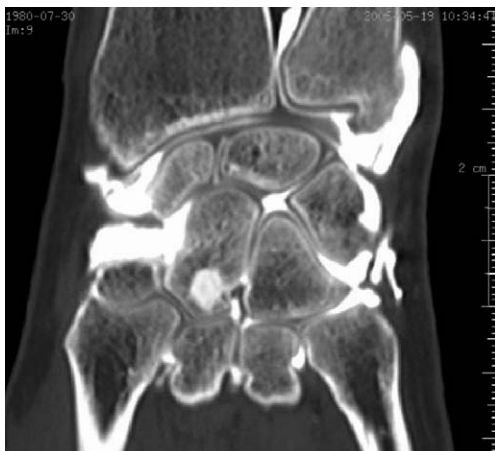

Fig. 4. Arthroscanner d'une désinsertion ulnaire du TFCC (Classe 1-B de Palmer).

techniques sont des adaptations des procédés de suture méniscale soit par l'utilisation de longues aiguilles selon Tuohy [13, 14] ou plus récemment par l'utilisation de clips de suture méniscale de maniement aisé mais nécessitant une validation sur le long terme. La désinsertion du TFCC (Fig. 4) de sa

fovéa sur la base de la styloïde ulnaire peut justifier une réinsertion trans-osseuse en utilisant une ancre de suture et une technique de nœuds coulissants intra-articulaires. Les avulsions fracturaires emportant la styloïde à sa base justifient une ostéosynthèse par brochage ou vissage en compression.

Les autres lésions du fibrocartilage (classe 1-A et classe 1-D centrale) seront débridées en épargnant les ligaments radiocubitaux inférieurs antérieurs et postérieurs réels stabilisateurs de l'articulation. Le développement de bistouris électriques vapo-risateurs a considérablement simplifié la technique de débridement des lésions avasculaires et instables (Fig. 6) qui peuvent aussi bénéficier d'un débridement mécanique (Fig. 7). Les désinsertions radiales (Classe 1-D) se prolongeant à la périphérie antérieure et/ou postérieure de l'insertion radiale du TFCC justifient une tentative de réinsertion pour des raisons vasculaires et surtout mécaniques afin d'éviter une déstabilisation radio-ulnaire distale que risquerait d'occasionner une large excision. Quant aux lésions distales de classe 1-C, nous n'avons pas l'expérience des sutures arthroscopiques comme préconisé par Geissler et préférons un simple débridement des lésions instables.

Cette attitude thérapeutique est classiquement admise par la plupart des auteurs et conduit en moyenne à 80 % de bons et

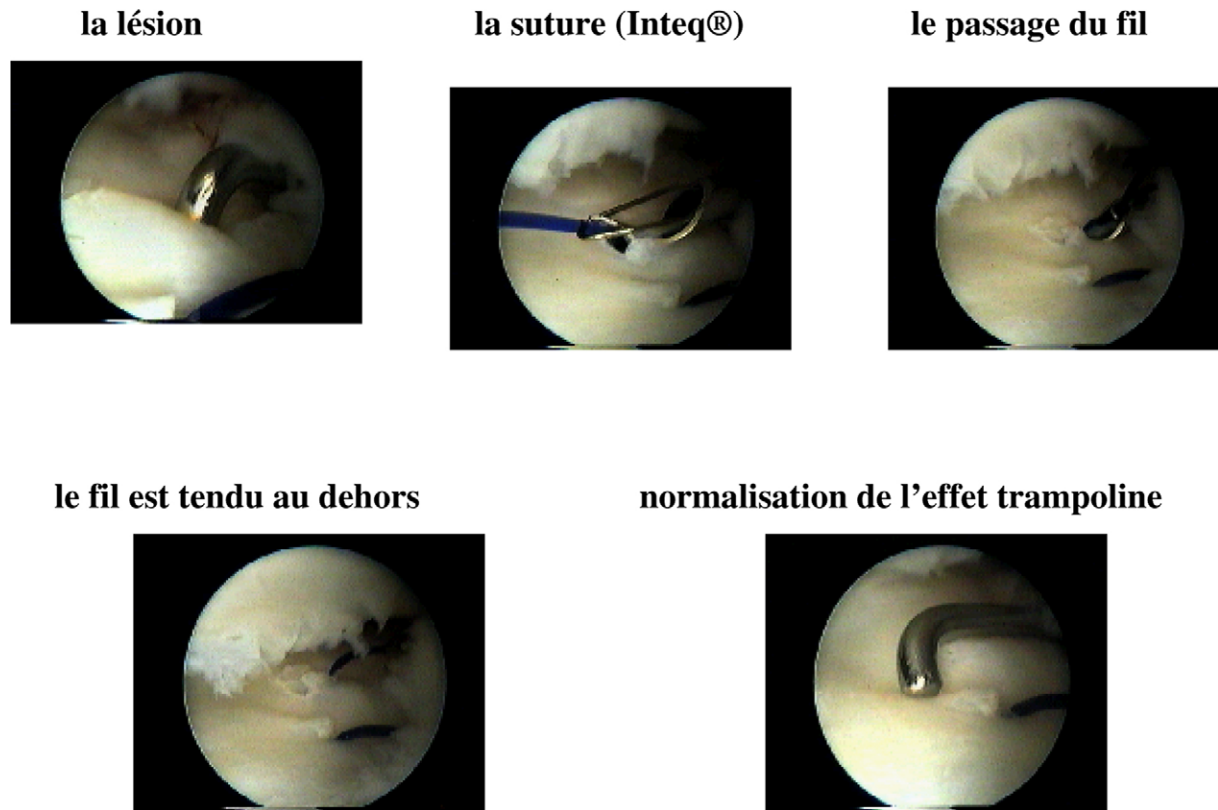


Fig. 5. Différents temps de la réinsertion ulnaire d'une lésion de classe 1-B selon la technique de T.L. Whipple (Inteq<sup>®</sup>, Zimmer).

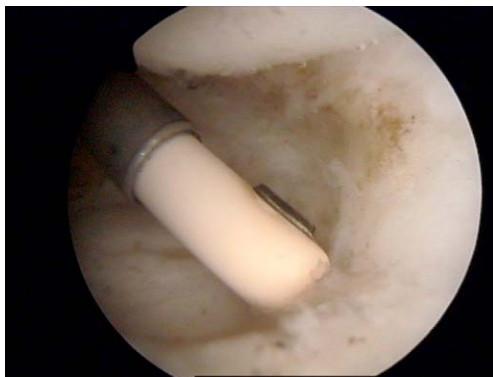


Fig. 6. Débridement d'une lésion de classe 1-A de Palmer au moyen d'un mini VAPR<sup>®</sup> (poignet gauche, voie optique 3-4, voie instrumentale 6-R).

très bons résultats fonctionnels et dans tous les cas de meilleurs résultats que la chirurgie conventionnelle à ciel ouvert.

Nos résultats personnels sont du même ordre [16–18] : ainsi de 1990 à 2000, nous avons traité 248 lésions du TFCC (représentant alors 44 % de nos indications d'arthroscopie). Soixante-dix-huit pour cent (194 cas) de ces lésions étaient d'ordre traumatique (Classe 1 de Palmer) pour un âge moyen de 34 ans et une égale répartition du sex-ratio. L'étiologie était un accident sportif dans 40 % des cas (répartition selon le sport dans le Tableau 1), 32 % d'accidents domestiques et 28 % d'accidents du travail. La mesure de la variance ulnaire s'est avérée significativement positive (+0,6 mm) dans les lésions de classe 1-A occasionnées par l'effet de « butoir » d'un ulna long

au travers de la portion horizontale du TFCC. L'évaluation des résultats selon le Mayo Clinic Modified Wrist Score a retrouvé 84 % de bons et très bons résultats avec un retour précoce aux activités sportives ou professionnelles des patients. Les rares mauvais résultats correspondaient à une variance ulnaire très positive (accessible alors à un raccourcissement diaphysaire de l'ulna) ou à la présence de lésions associées.

### 2.3.2. Cas particulier des luxations radio-ulnaires distales

L'instabilité antérieure de la tête ulnaire fait suite à un traumatisme en supination forcée, l'instabilité postérieure à un traumatisme en pronation forcée. Les douleurs des instabilités radio-ulnaires distales siègent au bord interne du poignet et sont reproduites lors des mouvements de pronosupination. Les patients se plaignent également d'un ressaut qui apparaît lors de la subluxation de la tête ulnaire ou lors de sa réduction.

Les lésions causales sont souvent complexes mais la désinsertion du TFCC y est toujours observée [19]. Il s'agit d'une désinsertion ulnaire et périphérique parfois prolongée au disque central.

L'attitude thérapeutique que nous adoptons est la suivante :

- bilan de la réductibilité de la luxation à la recherche d'une incarceration ;
- Réinsertion arthroscopique du TFCC en l'absence d'incarcération (suture périphérique ou ancrage à la base de la styloïde ulnaire), un brochage temporaire est mis en place en cas de lésions importantes ;



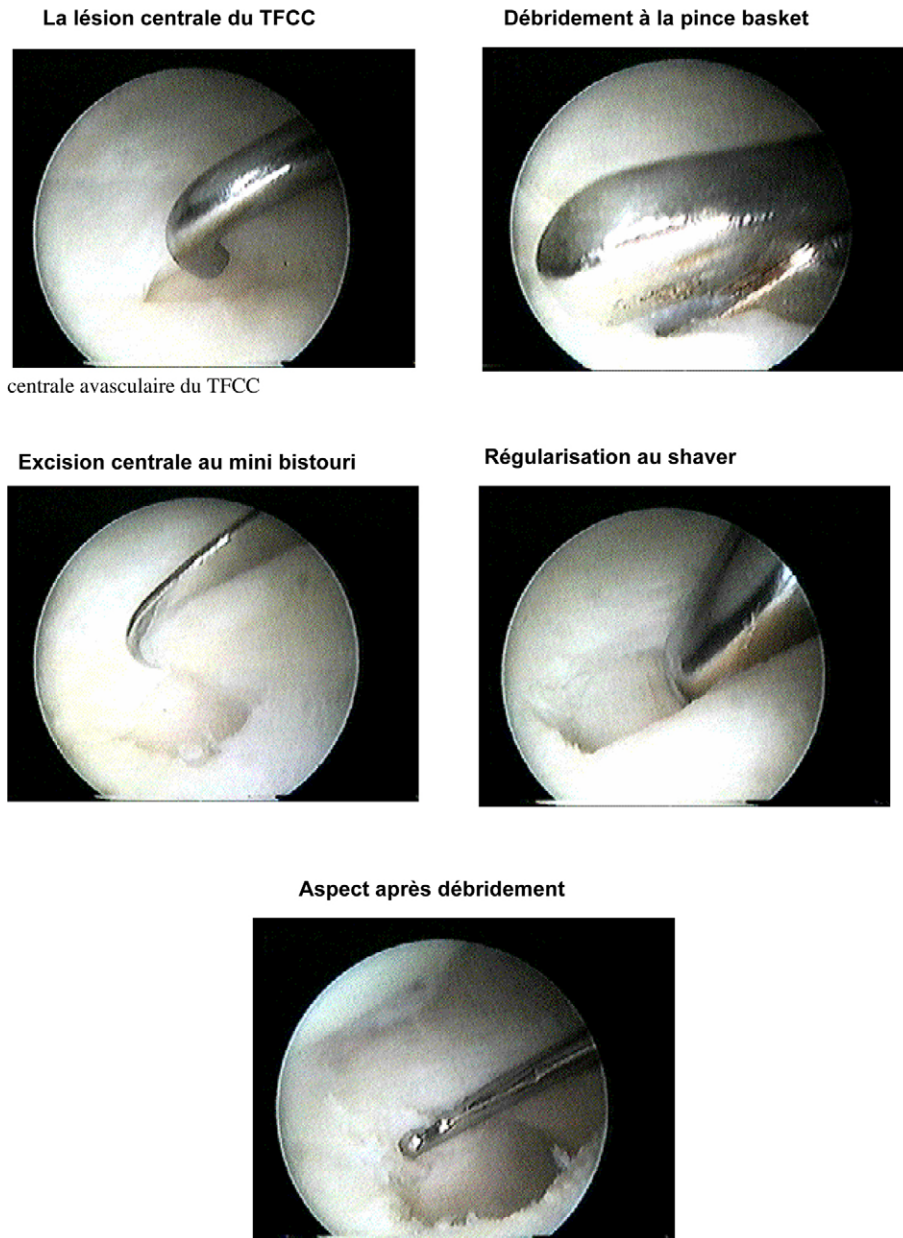


Fig. 7. Débridement mécanique d'une lésion centrale de classe 1-A avec excision de la portion centrale avasculaire du TFCC.

- exploration chirurgicale des luxations fixées dues à une incarceration, réparation des lésions et brochages ulnoradial ;
- immobilisation coude au corps trois semaines et antibrachiale pour trois semaines supplémentaires.

### 2.3.3. Lésions chroniques post-traumatiques et syndrome d'hyperpression interne

Le TFCC intervient à la fois dans la stabilisation de l'articulation radio-ulnaire distale, mais aussi comme amortisseur des contraintes axiales internes (normalement inférieures à 20 % de la totalité des forces transmises au poignet pour une variance ulnaire neutre), ces dernières augmentent [15] avec la variance ulnaire. Quelques lésions spécifiques ont aussi tiré un large bénéfice de l'arthroscopie. Il s'agit notamment de la *pathologie dégénérative du complexe triangulaire* (classe 2 de

Palmer) liée à un index radio-ulnaire inférieur positif [5,16]. C'est le cadre des syndromes d'hyperpression interne constitutionnels ou acquis (séquelle de fracture-tassement du radius [18] ou secondaire à l'amincissement dégénératif du cartilage de la tête radiale). La dégénérescence du complexe triangulaire est habituelle après 50 ans mais lorsqu'elle est douloureuse, l'arthroscopie en précise la nature et surtout autorise un traitement complet qui consiste en la régularisation des lésions fibrocartilagineuses instables et l'accourcissement endo-articulaire de la tête ulnaire saillante et chondropathique (*wافر procedure*). Il est ainsi souvent possible d'éviter une ostéotomie diaphysaire de l'ulna (type Milch) beaucoup plus invalidante et de consolidation toujours problématique.

Le résultat de cette procédure est sans doute long à obtenir et plus incomplet dans la résolution des douleurs que



dans la pathologie traumatique récente du TFCC. Ainsi, sur les 54 cas de lésions de classe 2 au sein de notre série de 248 lésions du TFCC, seuls 63 % ont obtenu un excellent ou bon résultat au vu du score modifié de la Mayo Clinic [4] souvent péjoré par des lésions traumatiques séquellaires associées, notamment une perte des amplitudes articulaires et de la force de la poigne dues à la fracture du radius initiale [18]. Néanmoins, la seule analyse de la douleur nous a montré des résultats statistiques beaucoup plus favorables (amélioration dans plus de 80 % des cas), ce qui était le but essentiel recherché chez ces patients souvent âgés. À moins d'une variance ulnaire supérieure à 4 mm, nous proposons une « wafer procedure » de première intention dans les séquelles de fractures du radius et réservons l'accourcissement diaphysaire et/ou la correction radiale aux échecs de cette technique.

### 3. Discussion

L'arthroscopie a largement contribué à une meilleure compréhension de cette pathologie, et c'est le seul examen qui précise à la fois l'aspect morphologique et dynamique du TFCC. Ainsi, de nombreux « clapets » sont imperméables à l'arthrographie de même que les désinsertions ulnaires où seule la perte de l'effet « trampoline » permet de poser le diagnostic. Le temps diagnostique est le prélude immédiat à l'étape thérapeutique qui est pratiquement toujours limitée à un geste arthroscopique.

Les lésions du complexe triangulaire sont souvent dues à un index radio-ulnaire inférieur positif ou positif. Le diagnostic est évoqué lors du premier examen clinique, il pourra alors être confirmé par des explorations radiologiques complémentaires. Si elles ne sont pas décisives dans notre expérience, elles permettent de mesurer la variance ulnaire et de rechercher des lésions associées, de même qu'elles fournissent un document médical. Dès lors que le diagnostic est confirmé et que le traitement conservateur s'avère inefficace, il convient de proposer une arthroscopie qui, dans la plupart des cas saura apporter une solution thérapeutique adaptée précisément à la lésion peu invasive avec un taux de succès très confortable. Il ne s'agit plus d'une technique expérimentale car les premiers essais cliniques de T.L. Whipple remontent maintenant à 20 ans, elle doit donc prendre une place de premier rang dans

l'arsenal thérapeutique du chirurgien de la main de plus en plus confronté à la pathologie traumatique du poignet.

### Références

- [1] Osterman AL. Arthroscopic treatment of TFCC lesions. *Hand Clin* 1991; 7:277–81.
- [2] Whipple TL. Technics of wrist arthroscopy. *Arthroscopy* 1986;2(4):244.
- [3] Mikic ZDG. Age changes in the triangular fibrocartilage of the wrist. *J Anat* 1978;126:367–84.
- [4] Conney WP. Triangular fibrocartilage tears. *J Hand Surg [Am]* 1994;19 (1):143–54.
- [5] Palmer AK. Triangular fibrocartilage complex lesions: a classification. *J Hand Surg [Am]* 1989;14(4):594–606.
- [6] Fontes D. Lésions ligamentaires associées aux fractures distales du radius. À propos d'une série de 58 arthrographies peropératoires. *Ann Chir Main* 1992;11:119–25.
- [7] Whipple TL. *Arthroscopic Surgery: The Wrist*. Philadelphia: J.B. Lippincott; 1992.
- [8] Thiru Pathi RG. Arterial anatomy of the triangular fibrocartilage of the wrist and its surgical significance. *J Hand Surg [Am]* 1986;11:258–63.
- [9] Roth JH, Haddad RG. Radiocarpal arthroscopy and arthrography in the diagnosis of ulnar wrist pain. *Arthroscopy* 1986;2(4):234.
- [10] Golimbus CN. Tears of the triangular fibrocartilage of the wrist: MR imaging. *Radiology* 1989;173:731–3.
- [11] Corso JS, Savoie FH, Geissler WB, Whipple TL, Jimenez W, Jenkis N. Arthroscopic repair of peripheral avulsions of the Triangular fibrocartilage complex of the wrist: a multicentric study. *Arthroscopy* 1997;13 (1):78–84.
- [12] Menon J, Wood V, Schoene H. Isolated tears of the triangular fibrocartilage of the wrist: results of partial excision. *J Hand Surg [Am]* 1984;9: 527–30.
- [13] Voche P, Merle M. Aspects actuels de la réinsertion arthroscopique du fibrocartilage triangulaire du poignet. *La Main* 1996;1:129–36.
- [14] Zachee B. Arthroscopic suturing of the TFCC lesions. *Arthroscopy* 1993; 9:242–3.
- [15] Palmer AK. Relationship between ulnar variance and TFCC thickness. *J Hand Surg [Am]* 1984;9:681–3.
- [16] Fontes D. Les lésions du complexe triangulaire du poignet : mécanisme, diagnostic et conduite à tenir. *La Main* 1998;3:61–8.
- [17] Fontes D. Traitement arthroscopique des lésions du complexe triangulaire du poignet : à propos de 124 cas. *La Main* 1998;3:17–22.
- [18] Fontes D. In: *Arthroscopie du poignet dans le traitement des fractures récentes et anciennes du radius distal*, In Monographies de la SOFCOT : fractures du radius distal de l'adulte sous la direction de Y. Allieu. Exp. Scientifique publications; 1998. p. 195–207.
- [19] Stuart PR, Berger RA, Linscheid RL, An KN. The dorsopalmar stability of the distal radioulnar joint. *J Hand Surg [Am]* 2000;25(4):689–99.